한국어병학회지 제37권 제2호 (2024)
J. Fish Pathol., 37(2) : 303~311

www.ksfp.org
pISSN 1226-0819, eISSN 2233-5412
http://dx.doi.org/10.7847/jfp.2024.37.2.303

천심련(*Andrographis paniculata*) 추출물이 넙치(*Paralichthys olivaceus*)의 장에 미치는 조직학적 영향 평가

이주노* · 임새연* · 김성현** · 한소리** · 홍지민** · 이연경***,**** · 박영진*†

*선문대학교 수산생명의학과, **피쉬케어연구소,
***비엔인사이츠 주식회사, ****고려대학교 식물생명공학과

Evaluation of the histological effects of *Andrographis paniculata* extract on the intestine of olive flounder (*Paralichthys olivaceus*)

Junoh Lee*, Saeyeon Lim*, Sung-Hyun Kim, So-Ri Han**, Jimin Hong**, YeonKyeong Lee***,**** and Youngjin Park*†**

**Department of Aquatic Life Medical Sciences, Sunmoon University, Asan 31460, Republic of Korea*
***Fishcare laboratory, Jeju 63625, Republic of Korea*
****BN insights Co. Ltd, Hwaseong 18628, Republic of Korea*
*****Department of Plant Biotechnology, Korea University, Seoul 02841, Republic of Korea*

Andrographis paniculata is a medicinal plant with pharmacologically active components. It is widely used in various treatments due to their ability for immune stimulation, anti-inflammation, antibacterial, antioxidant, and liver protection. In this study, olive flounder (length 15±1.5 cm, weight 20±2.3 g) were fed with either commercial flounder feed (Control) or control feed supplemented with 0.2% *A. paniculata* extract (GBL) for 36 days. Its effects were evaluated under oral infection with *E. leei* (10^2 cells/fish) through survival rate and histology analysis of intestinal tissues. At the end of experiment, survival rate of GBL groups had lower mortality compared to those of control group. For the histological analysis, under infection with *E. leei*, the count of goblet cells significantly increased in GBL groups compared to the control group. Villus length, width and muscularis thickness were significantly increased in GBL group. In addition, the GBL group had a significant reduction in lamina propria width under the infection condition. These results suggest that the use of *A. paniculata* extract as a feed additive can improve intestinal health of olive flounder.

Key words: *Andrographis paniculata,* Intestinal histological analysis, Intestinal immunology

서 론

넙치(*Paralichthys olivaceus*)는 국내 대표적인 주요 양식 어종으로 매우 중요한 수산자원이다. 2023년도 넙치의 생산량은 39,931톤이고, 제주지역에서의 넙치 생산량은 21,000톤으로 국내 넙치 생산량의 약 52.2%를 차지한다(KOSIS, 2024). 하지만 제주 넙치 양식장에서 예기치 못한 질병들로 경제적인 손실이 초래되고 있다.

†Corresponding author: Youngjin Park
Tel: +82-41-530-2416, Fax: +82-41-530-2917
E-mail: yjpark88@sunmoon.ac.kr

어류의 장은 영양소를 소화하고 흡수하는 역할 뿐만 아니라 병원균을 포함한 외부 항원으로부터 숙주를 보호하는 다기능 면역 기관이다(Sitjà-Bobadilla *et al*., 2019). 장내 다양한 면역세포들의 상호작용으로 면역체계가 유지되며, 면역 기능이 무너졌을 때, 기생충, 세균, 바이러스 등에 의한 장 염증성 질병을 유발시킬 수 있다(Choi *et al*., 2012). 어류에서 염증성 장 질환은 장 융모의 길이를 감소시키고, 장벽의 기능을 저하시켜 성장과 면역에 큰 영향을 끼친다(Han *et al*., 2023; Pang *et al*., 2023). 장내 점액포자충인 *Enteromyxum leei*는 영양 흡수를 저해하여 어류에 심각한 여윔 증상을 일으킨다(Estensoro *et al*., 2013).

최근 항생제 치료는 비용이 많이 들고 약물 내성 문제가 있어 일부 약용 식물을 활용한 면역 기능을 자극하는 것이 주목받고 있다(Karthi *et al*., 2018). 천심련(*Andrographis paniculata*)은 쥐꼬리망초과에 속하는 식물로 열대 및 아열대 아시아 전역에서 발견된다(Palanikani *et al*., 2020). 천심련에는 다양한 Diterpenoids 및 Polyphenol이 존재하며, 주된 생리 활성 물질은 Diterpenoids 계열인 Andrographolide라고 보고되었다(Seong *et al*., 2022). Andrographolide는 항산화 효소의 활성을 증가시키고, 사람과 마우스에서 항염증, 항바이러스, 항암 및 간 보호에 대한 효과가 있어 다양한 질병 치료제로써 면역 자극제, 영양보충제로 사용되는 성분으로 알려져 있다(Kumar *et al*., 2004; Seong *et al*., 2022). 하지만 천심련이 어류 장내에 미치는 영향에 대한 연구는 미비한 실정이다.

따라서 본 연구는 넙치에 천심련 추출물이 포함된 사료를 공급하였을 때 장에 미치는 영향과 넙치 양식에서 폐사를 유발하는 점액포자충에 대한 효과를 알아보기 위해 장 조직학적 분석(잔세포(goblet cell) 수, 융모 길이와 너비, 고유판(lamina propria)의 너비, 근육 두께)을 수행하였다.

재료 및 방법

실험어 및 사육조건

넙치는 제주도 서귀포시 성산읍 소재 넙치 양식장에서 치어를 확보하였다. 평균 전장 15±1.5 cm, 평균 체중 20±2.3 g을 실험에 사용하였으며, 실험 수조는 80 L의 플라스틱 수조를 이용하여 총 600 L 해수를 순환여과식으로 사용하였다. 수온은 20 ℃로 유지하고 실험 시작 전 2주간 실험실 환경에서 적응시켰다. 넙치의 장을 채취하여 광학현미경을 통한 검경과 Polymerase chain reaction (PCR)을 실시하여 *E. leei*에 감염되지 않음을 확인하였다. Table 1은 *E. leei* 검출을 위한 PCR primer를 나타내었다(Kang *et al*., 2020).

사료 및 실험제제

본 연구에서 사용된 상업사료(Commercial feed, CF)는 넙치용 배합사료인 유레카(Daebong LF, Seogwipo, Republic of Korea)를 사용하였으며, 실험제제는 천심련(*A. paniculata*) 추출물이 10% 함유된 기능성 사료첨가제인 GBL (Fishcare Lab, Seogwipo, Republic of Korea) 제품을 사용하였다.

점액포자충(*E. leei*) 분리

점액포자충에 걸린 여윔 증상을 보이는 넙치를 양식장에서 선별한 후 장을 해부하고 현미경으로 검경하여 점액포자충을 확인하였다. 장의 내부를 긁어내어 Gentamicin (Gibco, Waltham, MA, USA), Penicillin-Streptomycin (Gibco, Waltham, MA, USA), Amphotericin B (Gibco, Waltham, MA, USA)가 첨가된 5ml washing solution에 넣었다. 점액포자충이 분리될 수 있도록 약하게 vortexing 해주고 40 μm cell strainer (SPL Life sciences, Pocheon, Republic of Korea)에 solution을 통과시켰다. 분리된 solution을 Hemocytometer로 *E. leei*의 수를 측정하였다.

Table 1. *E. leei* PCR primers used in this study

Primer	Sequence (5'- 3')	Expected size	Reference
EL-F	GATGAAACTGCGAAGCGCTC	1468bp	Kang *et al*. (2020)
EL-R	CACAAGTTGATGACTTGCGC		

Table 2. Experimental diets and oral infection status in olive flounder

	Diets	Oral infection with *E. leei*
Control	CF	×
GBL	CF + GBL (0.2%)	×
Control+OI	CF	○
GBL+OI	CF + GBL (0.2%)	○

CF, commercial feed; OI, oral infection with *E. leei*; GBL, *Andrographis paniculata* extract

점액포자충(*E. leei*) 경구감염과 실험제제 공급 및 생존율 평가

점액포자충을 경구감염(oral infaction, OI)시킨 후 GBL을 공급했을 때 장에 나타나는 조직학적 변화를 관찰하고자 하였다. 점액포자충을 감염 시키지 않은 2개의 그룹과 감염 시킨 2개의 그룹으로 실험을 진행하였다. 감염 그룹과 비감염 그룹별로 순환여과식 수조를 세팅하여 수평감염을 방지하였다. 각 그룹당 넙치를 14마리씩 넣었으며, 경구감염은 점액포자충을 10^2 cells/fish로 oral zonde (5 cm 22G, Duksan General Science, Seoul, Republic of Korea)를 사용해 3일 연속으로 경구접종 후 4일 동안 미접종을 4회 반복하여 총 12회 경구감염시켰다. 비감염 그룹도 동일한 조건으로 phosphate-buffered saline (PBS; Gibco, Waltham, MA, USA)을 경구접종하였다. 실험제제는 1개의 미감염 그룹(Control)과 1개의 감염 그룹(Control+OI)은 상업사료를 공급하였으며, 나머지 1개의 미감염 그룹(GBL)과 1개의 감염 그룹(GBL+OI)은 GBL 0.2%가 포함된 사료를 공급하였다(Table 2). 사료 공급량은 어체중의 1%로 경구감염 일로부터 총 36일 동안 공급하였다. 경구감염 일부터 사료 공급이 끝나는 36일차까지 실험어의 생존율을 평가하였으며, 36일 후 각 그룹당 무작위로 3마리씩 넙치의 장 내부를 긁어내어 Hemocytometer로 *E. leei* 수를 측정하여 감염 여부를 확인하였다(Table 3).

조직학적 분석

각각의 처리가 어류의 장에 미치는 영향을 알아보기 위해 장의 조직학적 구조를 분석하였다. 넙치의 원위 장을 채취한 즉시 10% 포르말린에 고정시킨 후 4°C에서 밤새 보관하였다. 이후 PBS로 세척하고 에탄올 시리즈(30%, 50%, 70%, 90%와 100%)로 탈수과정을 진행한 후 HistoCore Arcadia Embedding System (Leica, Wetzlar, Germany)로 Paraplast에 포매하였다. 포매된 시료는 0.5 μm 두께의 절편으로 잘라서 Alcian Blue-Periodic Acid Schiff (AB-PAS)로 염색한 조직절편을 광학현미경으로 검경하였다.

이미지 분석

이미지 분석은 image-J (version 1.54i)를 사용하였으며 잔세포(goblet cell, GC) 수, 융모 길이(villi length, VL), 융모 너비(villi width, VW), 고유판(lamina propria, LP) 너비, 근육 두께(muscularis thickness, MT)를 분석하였다(Fig. 1). 단위면적 당 잔세포 수를 측정하기 위해 각각의 처리당 3개의 생물학적 시료를 취하였으며 각각의 생물학적 시료에서 8-11개의 서로 다른 장 이미지를 분석하였다. 각 처리 후 변화하는 융모 길이를 측정하기 위하여 처리당 3개의 생물학적 시료를 취하였으며 각 생물적 시료당 30-40개(총 90-120개) 융모를 측정하였다. 융모 너비와 근육 두께 및 고유판 너비를 측정하기 위하여 처리당 3개의 생물학적 시료를 취하였으며 각 생물학적 시료당 50개(총 150개)를 측정하였다.

Table 3. Verification of *E. leei* infection in experimental groups[1]

	Control			GBL			Control+OI			GBL+OI		
	1	2	3	1	2	3	1	2	3	1	2	3
E. leei count	0	0	0	0	0	0	21	0	3	22	10	0

[1]*E. leei* infection was determined based on *E. leei* counts in the intestine of flounder (three fish per experimental group)

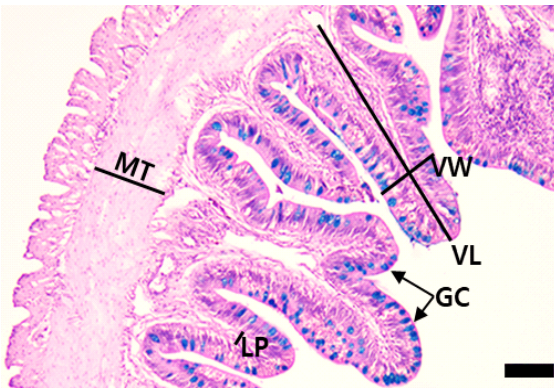

Fig. 1. Image analysis of distal intestinal histology (Alcian Blue-Periodic Acid Schiff (AB-PAS) staining) of olive flounder. GC, goblet cells; VL, villi length; VW, villi width; LP, lamina propria; MT, muscularis thickness. Scale bar: 50 μm.

통계학적 분석

이미지 분석을 통해 얻어진 잔세포 수, 융모 길이, 융모 너비, 고유판 너비, 근육 두께의 분석 결과는 R Studio (version 4.2.2)를 이용하여 two-way ANOVA를 수행한 후 Tukey's multiple comparison test를 통해 통계적 유의성을 검정하였다(*, $p < 0.05$; **, $p < 0.01$; ***, $p < 0.001$).

결 과

조직학적 이미지 분석 결과

점액포자충 감염 여부 및 GBL 공급에 따른 넙치의 원위 장에서의 조직학적 이미지 분석 결과는 Fig. 2과 Fig. 3에 나타내었다. 비감염 그룹의 넙치 원위 장은 정상적인 형태가 관찰되었지만(Fig. 2A,

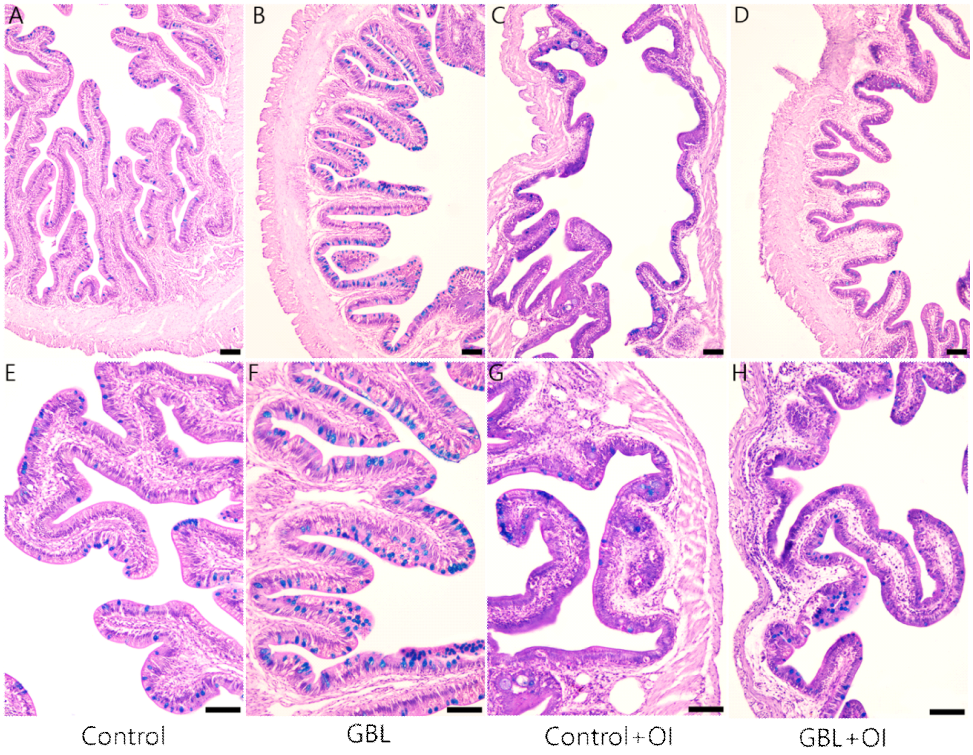

Fig. 2. Representative images of distal intestine of olive flounder after different treatments. Non-infected flounder were fed with either control diet (A and E) or GBL supplemented diet (B and F). Flounder orally infected with *E. leei* were fed with either control diet (C and G) or GBL supplemented diet (D and H). Low magnification of transversal intestine sections was shown in A-D while high magnification of images was shown in E-H. GBL, *Andrographis paniculata* extract; OI, oral infection with *E. leei*. Scale bars: 50 μm.

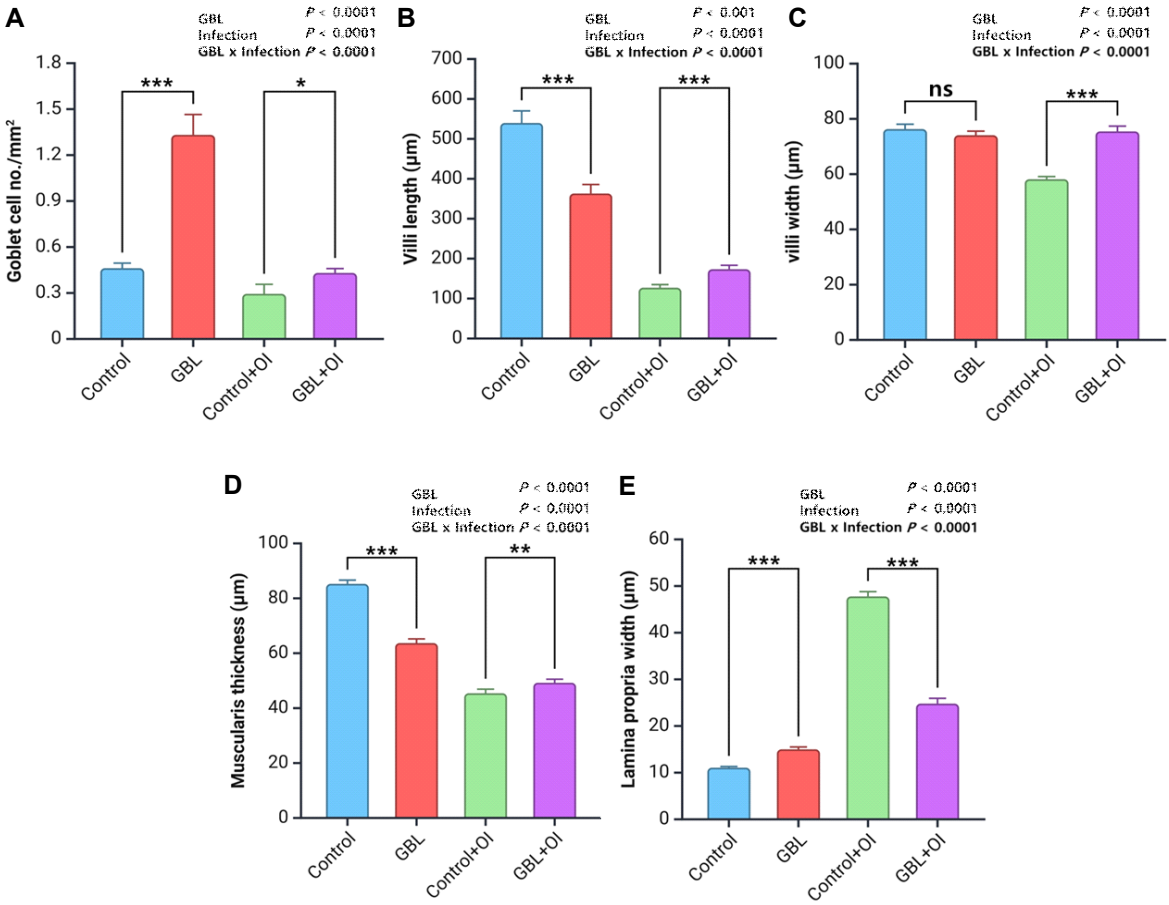

Fig. 3. Image analysis of distal intestinal histology of olive flounder after different treatments. Values in the figure are mean ± SEM. (A) goblet cell count; (B) villi length (μm); (C) villi width (μm); (D) lamina propria width (μm); (E) muscularis thickness (μm); OI, oral infection with *E. leei*; GBL, *Andrographis paniculata* extract; ns indicates no significant difference; * indicates $p < 0.05$; ** indicates $p < 0.01$; and *** indicates $p < 0.001$, respectively.

B, E, F), 감염 그룹에서는 융모의 수와 길이가 감소하고 융모가 융합하는 등 염증 반응을 보여주는 증상이 관찰되었다(Fig. 2C, D, G, H).

잔세포 수는 감염 그룹(0.38±0.02/mm^2)이 비감염 그룹(0.88±0.08/mm^2)보다 유의미하게 감소하였으며, 감염 그룹 내에서 GBL+OI (0.43±0.02/mm^2)는 Control+OI (0.29±0.06/mm^2)보다 유의미하게 증가하였다($p < 0.05$) (Fig. 3A).

융모 길이는 감염 그룹(150.96±8.52 μm)이 비감염 그룹(452.96±19.84 μm)보다 유의미하게 감소하였으며, 감염 그룹 내에서 GBL+OI (173.57±9.84 μm)는 Control+OI (127.27±7.74 μm)보다 유의미하게 증가하였다($p < 0.001$) (Fig. 3B).

융모 너비는 감염 그룹(66.83±1.16 μm)이 비감염 그룹(75.22±1.13 μm)보다 유의미하게 감소하였으며, 감염 그룹 내에서 GBL+OI (75.49±1.88 μm)는 Control+OI (58.17±0.95 μm)보다 유의미하게 증가하였다($p < 0.001$) (Fig. 3C).

근육 두께는 감염 그룹(47.34±0.98 μm)이 비감염 그룹(74.48±1.18 μm)보다 유의미하게 감소하였으며, 감염 그룹 내에서 GBL+OI (49.24±1.29 μm)는 Control+OI (45.42±1.48 μm)보다 유의미하게 증가하였다($p < 0.01$) (Fig. 3D).

고유판의 너비는 감염 그룹(36.29±1.00 μm)이 비

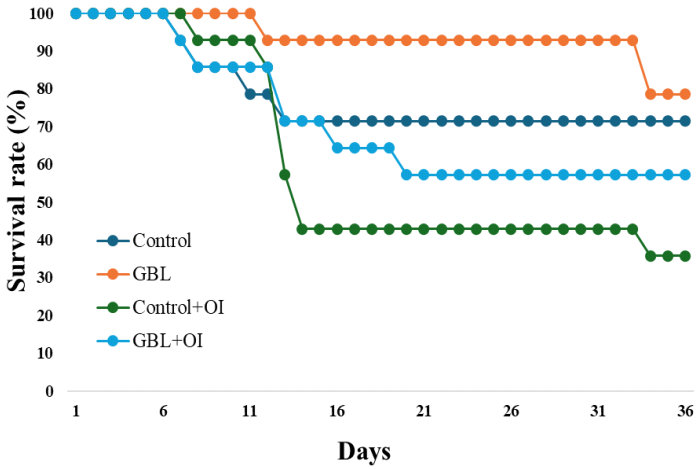

Fig. 4. Survival rates of olive flounder after different treatments for 36 days. Non-infected flounder were fed with either control diet (Control) or GBL supplemented diet (GBL). Flounder orally infected with *E. leei* were fed with either control diet (Control+OI) or GBL supplemented diet (GBL+OI). GBL, *Andrographis paniculata* extract; OI, oral infection with *E. leei*.

감염 그룹(13.02±0.29 μm)보다 유의미하게 증가하였으며, 감염 그룹 내에서 GBL+OI (24.80±1.13 μm)는 Control+OI (47.78±1.01 μm)보다 유의미하게 감소하였다($p < 0.001$) (Fig. 3E).

E. leei 감염 여부에 따른 생존율

E. leei 감염 여부에 따른 생존율 결과는 Fig. 4에 나타내었다. 비감염 그룹에서 Control은 7일차에 첫 폐사가 관찰되었으며, GBL은 12일차에서 첫 폐사가 관찰되었다. 사료 공급 36일 후 Control은 71.44% GBL은 78.58%의 생존율을 나타내었다. 감염 그룹에서 Control+OI는 8일차에 첫 폐사가 관찰되었으며, GBL+OI는 7일차에 첫 폐사가 관찰되었다. 사료 공급 36일 후 Control+OI는 35.74%로 가장 낮았으며, GBL+OI는 57.16%의 생존율을 나타내었다.

고 찰

천심련은 약용 식물로 잎, 뿌리 및 줄기에 약리활성 성분이 풍부하여 다양한 질병에 대한 치료 잠재력을 가지고 있다(Ayenitaju & Omokhuale, 2023). 본 연구에서 천심련 추출물 실험구에서 점액포자충에 대한 높은 생존율을 나타내었다. 이전 연구에서 대장염을 유발시킨 마우스에 천심련 추출물 공급하였을 때 염증성 장 질환에 대한 염증 완화로 생존율을 향상시킬 수 있다고 보고되었다(Kim *et al*., 2019; Liu *et al*., 2014; Michelsen *et al*., 2013). 하지만 점액포자충에 감염되지 않은 대조구에서 20%이상의 누적폐사율이 발생하였다. 이는 PBS를 총 12회 경구 접종하였으며, 그로 인한 스트레스로 추정된다. 장은 물리적, 화학적 장벽 역할을 하여 외부에서 유입되는 병원체에 대한 1차 방어선을 제공한다(Cain & Swan, 2010). 장 점막은 바이러스, 세균, 기생충과 같은 외부 병원체에 대한 장벽 역할을 하여 숙주를 질병으로부터 보호하며, 장내 미생물군과 상호 작용하여 면역력 및 항상성을 조절한다(Lazado & Caipang, 2014; Sheng *et al*., 2024). 본 연구에서는 넙치에 천심련 추출물이 가지는 장내 소화와 흡수에 미치는 영향과 점액포자충에 감염되었을 때 기생충에 대한 저항성 및 면역력에 미치는 영향에 대해서 원위 장 조직학적 분석을 통해 확인하고자 하였다.

잔세포는 뮤신을 포함하는 점액을 분비하여 점막층 형성을 돕는 세포이다(Kim & Ho, 2010). 점막층은 외부 병원체로부터 장 상피세포를 보호하는 장내 선천성 면역에 중요한 역할을 담당하고 있다(Knoop & Newberry, 2018). 잔세포 수가 증가하면 장내 병원체에 대한 저항력이 높아질 수 있다(Standen *et al*., 2013). 본 연구에서 잔세포 수는 천심련 추출물 사료를 공급하였을 때 비감염과 감염 그룹 모두에서 대조구보다 잔세포 수는 유의미하게 증가하였다. Shi *et al*. (2020)는 천심련 추출물의 주요 활성 성분인 andrographolide를 Rice Field Eel,

*Monopterus albus*에 식이 공급했을 때 대조구보다 잔세포 수가 유의미하게 증가한 결과를 나타냈으며, 이는 andrographolide가 소화 및 흡수능력을 향상시킨다는 것으로 주장했다. Jiang *et al.* (2020)는 dextran sulfate sodium (DSS)에 의해 대장염이 유도된 마우스한테 andrographolide-lipoic acid 접합체를 경구 투여했을 때 잔세포 수가 경구 투여하지 않은 그룹보다 유의미하게 증가한 결과를 나타냈으며, 이는 andrographolide-lipoic acid 접합체가 DSS에 의해 대장염이 유도된 마우스의 장 점막 항상성을 회복시킨 것으로 주장했다. 본 연구 결과 천심련 추출물로 인한 잔세포수 증가는 소화 및 흡수 능력과 점액포자충에 대한 면역력을 향상시킬 수 있는 가능성을 제시하였다.

장 형태에서 융모 길이와 너비 및 근육 두께는 장의 건강 상태를 평가할 수 있는 조직학적 지표로 이용된다(Tabassum *et al*., 2021). 융모 길이와 너비는 흡수 표면적에 영향을 미치며 장내 소화 및 흡수 능력의 지표로 이용된다(Refaey *et al*., 2018). 근육 두께는 소화 중 수분 유지 및 수축에 기능적 역할을 하며, 장 연동 운동의 능력을 볼 수 있는 지표로 이용된다(Huang *et al*., 2022; Jankham *et al*., 2024). 본 연구에서 융모 길이와 근육 두께는 감염 그룹에서 대조구보다 천심련 추출물 사료에서 유의미하게 증가하였다. Liu *et al*. (2023)는 천심련을 Muscovy ducks, *Cairina moschata*에 식이 공급하였을 때 대조구보다 융모 길이와 장 두께가 유의미하게 증가하였다. 이는 천심련이 Muscovy ducks의 장 기능과 건강을 개선시켰다고 주장했다. 반면에, 본 연구는 비감염 그룹에서 천심련 그룹이 대조구에 비해 낮은 융모의 길이를 나타내었다. Shi *et al*. (2020)는 Rice Field Eel, *Monopterus albus*에 다양한 함량의 andrographolide (0, 75, 150, 225 and 300 mg/kg)를 함유한 사료를 식이 공급했을 때 75 mg/kg 실험 그룹에서 가장 높은 융모 길이를 나타내었고, 함량이 증가함에 따라 융모 길이가 유의미하게 낮아졌다. 본 연구 결과 감염 그룹 내에서 천심련 추출물의 효과는 나타났지만, 비감염 그룹에서는 다양한 함량에 따른 추가적인 연구를 통해 최적의 함량을 제시할 필요가 있다.

고유판은 장내 면역 기능에 필수적인 부위로 대식세포, 수지상 세포, 형질 세포, T 림프구 등 수많은 면역세포가 존재하며, 장 항상성의 중요한 조절 인자를 풍부하게 함유하고 있다(Park *et al*., 2021; Park *et al*., 2020). 고유판 너비는 염증 반응과 관련 있으며, 과도한 확장은 장 구조에 부정적인 변화를 의미한다(Kiron *et al*., 2020; Margaret *et al*., 2021). 본 연구에서 고유판 너비는 감염 그룹이 비감염 그룹보다 유의미하게 증가하였으며, 감염 그룹에서 천심련 추출물 사료를 공급한 그룹이 대조구보다 유의미하게 감소하였다. Michelsen *et al*. (2013)는 DSS에 의해 만성 대장염이 유도된 마우스에 천심련 추출물을 공급하였을 때 대조구보다 고유판 너비가 감소하였으며, 고유판 내 단핵세포의 수도 유의미하게 감소하였다. 이는 천심련 추출물이 DSS에 의해 만성 대장염이 유도된 마우스의 염증을 완화시킨다는 것을 주장했다. Kim *et al*. (2019)는 3.5% DSS를 경구 투여하여 급성 대장염이 유도된 마우스에 andrographolide를 공급하였을 때 고유판 내 샘의 파괴와 소실을 보이는 대조구보다 유의미하게 완화되었다. 이는 andrographolide이 3.5% DSS에 의해 급성 대장염이 유도된 마우스의 염증을 완화시킨다는 것을 주장했다. 본 연구 결과 천심련 추출물은 점액포자충에 감염된 넙치에서 장내 염증 반응을 완화시킬 수 있는 가능성을 제시하였다.

결론적으로 넙치에 천심련 추출물이 질병에 대한 저항성을 향상시킬 수 있는 가능성을 제시하였으며, 잔세포 수 증가 및 고유판 너비의 감소를 통해 장 건강을 개선시켰을 것으로 사료된다. 이러한 결과는 천심련 추출물이 사료 첨가제로 이용될 수 있는 가능성을 제시하고 있다. 향후 세포, 유전자 수준에서의 통합적 분석을 통해 천심련의 생화학적·분자생물학적 효과에 대한 추가적인 연구가 필요하다.

사 사

이 논문은 2024년도 정부(교육부)의 재원으로 한국연구재단의 지원을 받아 수행된 연구임(RS-2023-00251522).

References

Ayenitaju, A. O. and Omokhuale, F. M.: *Andrographis paniculata*: Review of its Curative Activities. Journal of Pharmaceutical Development and Industrial Pharmacy, 5:2, 2023, 2023.

Cain, K. and Swan, C. (2010). Barrier function and immunology. In Fish physiology (Vol. 30, pp. 111-134). Elsevier. https://doi.org/10.1016/S1546-5098(10) 03003-7

Choi, H.-S., Jun, L.-J., Kim, S.-M., Jeong, H.-D., Kim, Y.-K., Lim, H.-Y., Yeo, I.-K. and Jeong, J.-B.: Clinical features of fish with pathogens isolated from emaciated olive flounder *Paralichthys olivaceus*. Journal of fish pathology, 25:2, 67-76, 2012. https://doi.org/10.7847/jfp.2012.25.2.067

Estensoro, I., Jung-Schroers, V., Álvarez-Pellitero, P., Steinhagen, D. and Sitjà-Bobadilla, A.: Effects of *Enteromyxum leei* (Myxozoa) infection on gilthead sea bream (*Sparus aurata*)(Teleostei) intestinal mucus: glycoprotein profile and bacterial adhesion. Parasitology Research, 112, 567-576, 2013. https://doi.org/10.1007/s00436-012-3168-3

Han, Z., Ge, L., Wen, S. and Sun, J.: Dysfunction of the intestinal physical barrier in the intestinal inflammation of tongue sole, *Cynoglossus semilaevis*, induced by *Shewanella algae* infection. Fish & Shellfish Immunology, 139, 108900, 2023.

Huang, B., Zhang, S., Dong, X., Chi, S., Yang, Q., Liu, H., Tan, B. and Xie, S.: Effects of fishmeal replacement by black soldier fly on growth performance, digestive enzyme activity, intestine morphology, intestinal flora and immune response of pearl gentian grouper (*Epinephelus fuscoguttatus*♀× *Epinephelus lanceolatus*♂). Fish & Shellfish Immunology, 120, 497-506, 2022. https://doi.org/10.1016/j.fsi.2021.12.027

Jankham, A., Promprom, W., Chatan, W., Somnate, K., Khambaione, S. and Munglue, P.: Effects of dietary star apple (*Chrysophyllum cainito* L.) peel extract on growth performance, intestinal histology, hematology, and non-specific immune parameters in common lowland frog (*Rana rugulosa* Wiegmann). Natural and Life Sciences Communications, 23:1, e2024009, 2024. https://doi.org/doi.org/10.12982/NLSC.2024.009

Jiang, N., Wei, Y., Cen, Y., Shan, L., Zhang, Z., Yu, P., Wang, Y. and Xu, L.: Andrographolide derivative AL-1 reduces intestinal permeability in dextran sulfate sodium (DSS)-induced mice colitis model. Life sciences, 241, 117164, 2020. https://doi.org/10.1016/j.lfs.2019.117164

Kang, M.-R., Kim, Y.-J., Jun, L. J., Kim, S. M., Kim, S.-H., Han, S. and Jeong, J. B.: Therapeutic study of myxosporean emaciation disease of olive flounder (*Paralichthys olivaceus*) in Jeju using toltrazuril. Journal of fish pathology, 33:1, 55-62, 2020. https://doi.org/10.7847/jfp.2020.33.1.055

Karthi, S., Vaideki, K., Shivakumar, M. S., Ponsankar, A., Thanigaivel, A., Chellappandian, M., Vasantha-Srinivasan, P., Muthu-Pandian, C. K., Hunter, W. B. and Senthil-Nathan, S.: Effect of *Aspergillus flavus* on the mortality and activity of antioxidant enzymes of *Spodoptera litura* Fab.(Lepidoptera: Noctuidae) larvae. Pesticide biochemistry and physiology, 149, 54-60, 2018. https://doi.org/10.1016/j.pestbp.2018.05.009

Kim, N., Lertnimitphun, P., Jiang, Y., Tan, H., Zhou, H., Lu, Y. and Xu, H.: Andrographolide inhibits inflammatory responses in LPS-stimulated macrophages and murine acute colitis through activating AMPK. Biochemical Pharmacology, 170, 113646, 2019. https://doi.org/10.1016/j.bcp.2019.113646

Kim, Y. S. and Ho, S. B.: Intestinal goblet cells and mucins in health and disease: recent insights and progress. Current gastroenterology reports, 12, 319-330, 2010. https://doi.org/10.1007/s11894-010-0131-2

Kiron, V., Park, Y., Siriyappagouder, P., Dahle, D., Vasanth, G. K., Dias, J., Fernandes, J. M., Sørensen, M. and Trichet, V. V.: Intestinal transcriptome analysis reveals soy derivative-linked changes in Atlantic salmon. Frontiers in Immunology, 11, 596514, 2020.

Knoop, K. A. and Newberry, R. D.: Goblet cells: multifaceted players in immunity at mucosal surfaces. Mucosal immunology, 11:6, 1551-1557, 2018. https://doi.org/10.1038/s41385-018-0039-y

Korean Statistical Information Service (2023) Fish culture Trend Survey Result, 2024

Kumar, R. A., Sridevi, K., Kumar, N. V., Nanduri, S. and Rajagopal, S.: Anticancer and immunostimulatory compounds from *Andrographis paniculata*. Journal of ethnopharmacology, 92:2-3, 291-295, 2004. https://doi.org/https://doi.org/10.1016/j.jep.2004.03.004

Lazado, C. C. and Caipang, C. M. A.: Mucosal immunity and probiotics in fish. Fish & Shellfish Immunology, 39:1, 78-89, 2014. https://doi.org/10.1016/j.fsi.2014.04.015

Liu, W., Guo, W., Guo, L., Gu, Y., Cai, P., Xie, N., Yang, X., Shu, Y., Wu, X. and Sun, Y.: Andrographolide sulfonate ameliorates experimental colitis in mice by

inhibiting Th1/Th17 response. International immunopharmacology, 20:2, 337-345, 2014. https://doi.org/10.1016/j.intimp.2014.03.015

Liu, Z., Lei, X., Li, J., Zhong, Y., Tan, D., Zhang, Q. and Kong, Z.: Effects of fermented *Andrographis paniculata* on growth performance, carcass traits, immune function, and intestinal health in Muscovy ducks. Poultry Science, 102:3, 102461, 2023. https://doi.org/10.1016/j.psj.2022.102461

Margaret, A., Euglance, G. M. and Racheal, N.: Diets supplemented with limonene and thymol modify intestinal histomorphology of Nile tilapia *Oreochromis niloticus*. Scientific African, 12, e00750, 2021. https://doi.org/10.1016/j.sciaf.2021.e00750

Michelsen, K. S., Wong, M. H., Ko, B., Thomas, L. S., Dhall, D. and Targan, S. R.: HMPL-004 (Andrographis paniculata extract) prevents development of murine colitis by inhibiting T-cell proliferation and TH1/TH17 responses. Inflammatory bowel diseases, 19:1, 151-164, 2013.

Palanikani, R., Chanthini, K. M.-P., Soranam, R., Thanigaivel, A., Karthi, S., Senthil-Nathan, S. and Murugesan, A. G.: Efficacy of *Andrographis paniculata* supplements induce a non-specific immune system against the pathogenicity of *Aeromonas hydrophila* infection in Indian major carp (*Labeo rohita*). Environmental Science and Pollution Research, 27, 23420-23436, 2020. https://doi.org/10.1007/s11356-019-05957-7

Pang, A., Peng, C., Xie, R., Wang, Z., Tan, B., Wang, T. and Zhang, W.: Effects of fermented soybean meal substitution for fish meal on intestinal flora and intestinal health in pearl gentian grouper. Frontiers in Physiology, 14, 1194071, 2023.

Park, Y., Zhang, Q., Fernandes, J. M., Wiegertjes, G. F. and Kiron, V.: Macrophage heterogeneity in the intestinal cells of salmon: Hints from transcriptomic and imaging data. Frontiers in Immunology, 12, 798156, 2021.

Park, Y., Zhang, Q., Wiegertjes, G. F., Fernandes, J. M. and Kiron, V.: Adherent intestinal cells from Atlantic salmon show phagocytic ability and express macrophage-specific genes. Frontiers in cell and developmental biology, 8, 580848, 2020.

Refaey, M. M., Li, D., Tian, X., Zhang, Z., Zhang, X., Li, L. and Tang, R.: High stocking density alters growth performance, blood biochemistry, intestinal histology, and muscle quality of channel catfish *Ictalurus punctatus*. Aquaculture, 492, 73-81, 2018. https://doi.org/10.1016/j.aquaculture.2018.04.003

Seong, E., Choe, H., Heo, H., Lee, H., Kim, M., Kim, Y., Jeong, H. S. and Lee, J.: Protective Effect of *Andrographis paniculata* against Oxidative Damage in C2C12 Skeletal Muscle Cells. Journal of the Korean Society of Food Science and Nutrition, 51: 12, 1259-1265, 2022. https://doi.org/10.3746/jkfn. 2022.51.12.1259

Sheng, X., Lin, L., Dalmo, R. A. and Ye, J.: Mucosal barrier in teleost fish: physical, biochemical, and immune nature. Frontiers in Immunology, 15, 1349071, 2024. https://doi.org/10.3389/fimmu.2024.1349071

Shi, Y., Zhong, L., Liu, Y., Zhang, J., Lv, Z., Li, Y. and Hu, Y.: Effects of Dietary Andrographolide Levels on Growth Performance, Antioxidant Capacity, Intestinal Immune Function and Microbioma of Rice Field Eel (*Monopterus Albus*). Animals, 10:10, 1744, 2020. https://doi.org/10.3390/ani10101744

Sitjà-Bobadilla, A., Gil-Solsona, R., Estensoro, I., Piazzon, M. C., Martos-Sitcha, J. A., Picard-Sánchez, A., Fuentes, J., Sancho, J. V., Calduch-Giner, J. A. and Hernández, F.: Disruption of gut integrity and permeability contributes to enteritis in a fish-parasite model: a story told from serum metabolomics. Parasites & vectors, 12, 1-18, 2019. https://doi.org/10.1186/s13071-019-3746-7

Standen, B., Rawling, M., Davies, S., Castex, M., Foey, A., Gioacchini, G., Carnevali, O. and Merrifield, D.: Probiotic *Pediococcus acidilactici* modulates both localised intestinal-and peripheral-immunity in tilapia (*Oreochromis niloticus*). Fish & Shellfish Immunology, 35:4, 1097-1104, 2013. https://doi.org/10.1016/j.fsi.2013.07.018

Tabassum, T., Mahamud, A. S. U., Acharjee, T. K., Hassan, R., Snigdha, T. A., Islam, T., Alam, R., Khoiam, M. U., Akter, F. and Azad, M. R.: Probiotic supplementations improve growth, water quality, hematology, gut microbiota and intestinal morphology of Nile tilapia. Aquaculture Reports, 21, 100972, 2021. https://doi.org/10.1016/j.aqrep.2021.100972

Manuscript Received: Jun 04, 2024
Revised: Jun 13, 2024
Accepted: Sep 20, 2024