한국어병학회지 제36권 제1호 (2023)
J. Fish Pathol., 36(1) : 141~150

www.ksfp.org
pISSN 1226-0819, eISSN 2233-5412
http://dx.doi.org/10.7847/jfp.2023.36.1.141

Amprolium hydrochloride 투여에 따른 넙치 (*Paralichthys olivaceus*)의 독성 영향

박상협* · 최영광* · 도정완** · 최혜승** · 김이경*†

*강릉원주대학교 수산생명의학과, **국립수산과학원 병리연구과

Toxic effect in olive flounder *Paralichthys olivaceus* after intramuscular administration of amprolium hydrochloride

Sang Hyup Park*, Young Kwang Choi*, Jeong-wan Do, Hye-Sung Choi** and Yi Kyung Kim*†**

**Department of Aquatic Life Medicine, Gangneung-Wonju National University, Gangneung 25457, Korea*
***Pathology Division, National Institute of Fisheries Science, Busan 46083, Korea*

The aim of this study was to examine the effect of amprolium hydrochloride on olive flounder *Paralichthys olivaceus*. Thirty flounder (average weight 230.27 g; average length 27.99 cm) was randomly allocated into six groups, namely, 50, 100, 150, 200, 400 and 600 mg/kg. As measure of acute toxicity the LD_{50} value of 148.18 mg/kg was obtained. Hematologic analysis was performed on days 1, 3, 7, 14, and 28 after the intramuscular injection of the drug. Among the plasma biochemistry profiles, glutamic oxalate transaminase (GOT) activity and blood urea nitrogen (BUN) were found significantly increased. In addition, histopathology analysis revealed frequent appearance of melanomacrophage center (MMC) and edema in the renal tissues after 20, 40 and 80 mg/kg on day 7, 14, 28. In summary, amprolium exposure seem to cause adverse effects of flounders.

Key words: *Paralichthys olivaceus,* amprolium hydrochloride, Acute toxicity

서 론

우리나라 양식 어류의 생산량 중 50% 이상을 차지하고 있는 대표양식어종으로 자리매김해온 넙치는 양식 경쟁력을 통한 수출산업으로서 가치가 높으며 건강한 블루푸드(blue food)로서의 잠재력을 인정받고 있다(Shim *et al.,* 2019). 2015년 넙치의 폐사량은 6,768톤, 2018년에는 8,972톤으로 매년 증가하는 추세를 보이고 있으며, 병원체에 의한 질병 피해 사례도 지속적으로 늘어나 2015년 평균 약 8만톤이던 넙치의 생산량이 최근 들어 4만 2천톤까지 감소되었다.

쿠도아속(Genus Kudoa) 점액포자충은 점액포자충류(Phylum Myxozoa), 점액포자충강(Class Myxosporea), 다각류(Order Multivavulida)에 속하는 기생충으로 지금까지 세계에서 약 80여종 이상 보고되었고, 대부분이 해산어의 체근육, 장, 심장, 뇌조직에 기생한다(Yokoyama *et al.,* 2016). *Kudoa amamiensis*및 *K. iwatai*는 방어의 근육에 기생하며, 다

†Corresponding author: Yi Kyung Kim
Tel: +82-33-640-2409, Fax: +82-33-640-2955
E-mail: yikyung1118@gwnu.ac.kr

수의 시스트를 형성하고, 주로 대서양연어(*Salmo salar*), 넙치에 기생하는 *K. thyrsites*, *K. clupeidae* 등은 어류가 죽은 후에 기생충의 단백질 분해효소에 의한 근육 용해가 원인으로 상품가치를 떨어지고 경제적인 피해를 일으킨다(Kudo *et al*., 1987; Yokoyama *et al*., 2004; Funk *et al*., 2008; Sitjà-Bobadilla, 2009). 최근 보고된 *K. septempunctata*는 포자 내부에 극사가 코일형태로 말린 5-7개의 극낭을 가지는 포자(spore)의 형태로 근섬유에 분포하면서 시스트를 형성하지 않고 외관상 병적 증상이 나타내지 않는 *Kudoa* sp.의 신종으로 보고되었으며, 넙치의 근육 내에 기생한다(Matsukane *et al*., 2010). 숙주어종이 넙치에 국한되어, 시스트 형성이나 근육융해 등의 병적증상이 관찰되지 않고 폐사를 일으키지 않으므로 감염어를 선별하는 것이 매우 어렵다(Yokoyama *et al*., 2012). 최근 한국에서 일본으로 수출한 넙치의 근육에서 *K. septempunctata*이 최초로 보고된 이후, *K. septempunctata*은 일본에서 식중독의 새로운 원인 물질로서 인체에 병원성이 있는 것으로 분류되었다(Matsukane *et al.,* 2010).

Amprolium hydrochloride(이하 amprolium)는 pyrimidine의 유도체로 구성된 작은 합성분자로, methylpyrimidine으로 알려진 유기화합물 분류에 속하며, 메틸기에 의해 두 위치에 치환된 pyrimidine 고리를 포함하고 있다(Bauchop and King, 1968). 티아민(thiamine, 비타민 B1) 유사체인 amprolium는 thiamine 수송체에 결합하여 thiamine의 결합을 억제하고 탄수화물을 비롯한 에너지 합성을 방해한다(McDougald and Reid, 1997). 일반적으로 amprolium은 산란계, 칠면조를 포함하는 가금류의 장 콕시디움증을 치료 및 예방하기 위해 사용되거나 치료차원에서는 음료(drinking water)에 120 to 240 mg/L의 농도로 섭이시키거나, 사료에 125 mg/kg feed의 농도로 사료에 포함시켜 5-7일동안 투여하기도 한다. Amprolium은 유럽의회규정(Council Directive 70/524/EEC., 1996)에 따라 사료 첨가제로 승인되어 가금류에 대해서는 완제품에 62.5 to 125 mg/kg 범위안에서 첨가되고 있다(EFSA Panel, 2021). 하지만 쥐에서 amprolium을 복강내 주사투여한 경우 체중 감소와 행동 매개 변수(운동능력, 탐색활동) 감소를 보이며, 뇌와 간의 변화를 유도하여 독성이 있는 것으로 보고되었다(Moraes *et al.,* 2018). 수의학 분야에서 사용되는 여러 구충제 중 amprolium hydrochloride의 반수치사농도(LC_{50} 값)은 구피(*Poecillia reticulate*)의 경우 270 mg/L, 송사리(*Oryzias latipes*)와 무지개송어(*Oncorhynchus mykiss*)는 각각 600 mg/L 및 1550 mg/L으로 담수어에 대해서 비교적 적은 독성을 나타내었다(Canton and Van Esch, 1976; Yoshimura and Endoh, 2005). 이밖에도 톨트라주릴 등을 포함한 항콕시디움제의 쿠도아충에 대한 구충효과가 보고되었으며, 넙치 내 구충 효과 실험으로 개발가능성이 제시되었다(Athanassopoulou *et al*., 2009; Ahn *et al*., 2017; Hyatt *et al*., 2018).

Amprolium은 가금류를 비롯한 가축에서 낮은 bioavailability, 잔류량은 조직에 넓게 분포되고, 분비물로 빠르게 배출되는 특성으로 인해 안전성과 함께 높은 효율성으로 많이 이용되고 있다(Anadon and Martinez, 2014). 하지만 수산생물에서 amprolium hydrochloride를 약물로 이용하기 위한 연구는 거의 이루어지지 않고 있다. 따라서 본 연구의 목적은 넙치의 기생충성 질병을 치료할 수 있는 주요 후보물질인 amprolium이 넙치에 노출 시 반수치사량(lethal dose 50; LD_{50}), 혈액학적 성상 및 조직학적 변화를 통해 약물이 생물에게 미치는 독성 영향을 파악하여, amprolium의 안전 농도를 검증하고, 향후 수산 생물을 치료하기 위한 약물로 제안하는데 있다.

재료 및 방법

실험물질

본 연구에서 amprolium hydrochloride ($C_{14}H_{19}N_4Cl \cdot HCl$, Purity ≥ 98%; Sigma Aldrich, St. Louis, MO, USA)은 시판되는 시약을 구매하여 사용하였다. Amprolium은 필요량을 측량한 후 phosphate buffered saline (PBS; GenDEPOT, Korea)에 용해시킨 후 희석하여 사용하였다.

실험동물 및 시험환경

실험에 사용한 넙치(체중, 230.27 ± 17.58 g; 체장, 27.99 ± 1.69 cm)는 충청남도 태안의 한 양식장에

서 구매하여 강릉원주대학교 해양과학교육원으로 옮긴 후 운송으로 인한 스트레스로 발생할 수 있는 오차를 줄이기 위해 실험어는 60 L 크기의 수조에 무작위로 배치하고, 2주일 동안 수조에 적응시킨 후 실험을 진행하였다. 실험을 시작하기 전 무작위로 선별한 넙치에서 세균 및 바이러스 검사를 통하여 감염여부를 확인한 후 건강한 넙치를 사용하여 실험을 진행하였다. 시판되는 넙치용 사료(Suhyup, Korea)를 하루에 1번 공급(체중의 약 1%)하였고, 샘플링 24시간 전에는 사료 공급을 중단하였다. 실험 환경은 수온 18 - 22℃, 광 조건은 자연 광주기, 용존 산소의 농도는 7 mg/L로 일정하게 유지하였다. 본 실험은 강릉원주대학교 동물실험윤리위원회(Institutional Animal Care and Use Committee)의 승인 하에 표준작업 지침서에 따라 수행하였다 (Approval No. GWNU-2021-11).

급성독성 시험

Amprolium (Sigma Aldrich)의 독성을 평가하기 위하여 사육환경에 적응시킨 넙치를 대조군과 투여군(n=6)으로 나누었다. 암프롤리움의 투여용량은 문헌조사 및 예비실험 결과를 참조로 하여 0, 50, 100, 150, 200, 400 및 600 mg/kg 으로 대조군을 포함하여 7개 군으로 정하였다. 투여 직전에 PBS로 실험물질을 조제하였으며, 대조군에는 PBS만을 투여하였다. 투여하기 하루 전날 먹이공급을 중단하고, 어류가 받을 스트레스로 인한 실험의 오류를 줄이기 위해 2-phenoxyethanol (JUNSEI, Tokyo, Japan)로 마취한 후에 100 μl 주사액을 넙치의 복강 주변의 근육 부위 2곳에 나누어 1 ml 주사기 (KOVAX, Seoul, Korea)로 투여하였다. 주사 투여를 완료한 후 각 실험구간에서 건드려도 반응이 없거나 아가미 호흡이 중단된 경우를 폐사한 것으로 판단하고 즉시 제거하였다. 96시간 후 amprolium 노출에 의한 최종 폐사 개체를 바탕으로 통계 프로그램(probit analysis; SPSS Inc, Chicago, IL, USA)을 사용하여 반수치사량(LD_{50})을 산출하였다 ($p<0.05$).

혈액생화학 조사

Amprolium (Sigma Aldrich)가 넙치에 미치는 영향을 조사하기 위해 급성독성 시험의 결과를 근거로 하여 0, 20, 40, 80 mg/kg 용량으로 넙치의 복강 근처 근육 2곳에 나누어 주사투여하였다. 1회 투여 후 1, 3, 7, 14, 28일째에 넙치로부터 혈액을 채취하여 혈장을 분리한 후 -80℃에서 분석을 실시할 때까지 보관하였고, Fuji-Dri Chem 4500 분석기기 (Fujifilm, Tokyo, Japan)를 사용하였다. 분석은 Glutamic oxalacetic transaminase (GOT), Glutamic pyruvate transaminase (GPT), Alkaline phosphatase (ALP), Blood urea nitrogen (BUN), Total cholesterol (TCHO), Total protein (TP) 총 6가지 항목에 대해 실시하였다.

조직학적 변화

병리조직학적 독성평가는 Bernet *et al*.(1999)의 방법을 기초로 순환장애, 퇴행성 변성, 진행성 변성 및 염증성 변성에 대하여 조사하였다. 넙치의 간, 비장, 신장 조직을 샘플링하여 중성 완충 포르말린 고정액에 24시간 고정하였다. 고정된 각 장기는 다시 세절하여 같은 고정액에 2차 고정한 후 (12시간) 충분히 수세하여 에탄올로 탈수시켰다. 자일렌으로 투명화 과정을 거친 후 파라핀 침투 과정을 통해 파라핀표본을 만들고, 마이크로톰을 사용해 4~5 μm 두께로 절편을 제작하였다. 이를 슬라이드에 부착한 후 자일렌과 에탄올을 이용해 파라핀을 제거하였다. Hematoxylin으로 핵 염색을 한 후 증류수 등을 이용하여 수세하였으며, eosin을 이용하여 세포질을 염색하였다. 이후 현미경으로 변성 정도를 관찰하였다.

통계분석

통계분석은 SPSS 25.0 software (SAS Inc)를 이용해 분석하였다. 실험결과는 mean ± standard error (SEM)로 나타내었으며, 그룹 간의 유의미한 차이는 사후분석을 위한 one-way ANOVA test와 Tukey's HSD post hoc test의 다중 비교 검정을 사용해 결정되었고, 유의성($p<0.05$)을 확인하였다.

결과 및 고찰

급성독성 시험

실험 대상인 넙치를 amprolium에 96시간 동안 노출시킨 후 24, 48, 72, 96시간 동안 관찰하여 약물에 노출된 개체의 50%를 폐사시키는 용량(LD_{50})을 확인하였다. 실험기간동안 대조군을 제외한 모든 실험용량 구간에서 넙치가 농도 및 시간별 순차적으로 폐사하였다. 100 mg/kg의 용량구간에서 72시간에 1마리, 150 mg/kg의 용량구간에서 48시간에 1마리, 72시간에 1마리가 폐사하였다. 200 mg/kg의 용량구간에서는 주사투여한지 48시간만에 모든 개체가 폐사하였으며, 400 및 600 mg/kg의 용량구간에서는 24시간 이내에 모두 폐사하는 것을 확인하였다(Fig. 1). Probit analysis를 이용하여 산출된 넙치의 amprolium에 대한 LD_{50} 값은 148.18 mg/kg 이었다(Fig. 2). 쥐의 경구 LD_{50} 값은 4,000 ~ 4,890 mg/kg, 닭의 경우 5,100 mg/kg으로 알려져 있다(Elkin, 2010).

어류나 축산 분야에서 질병을 치료하기 위해 동물용의약품을 근육, 정맥, 피하 또는 복강 주사에 투여하는 방법을 이용한다(동물용의약품등 편람, 2001). 일반적으로 척추동물의 근육층은 피하조직에 비해 통증감각신경이 적게 분포하고, 혈관이 많이 분포하고 있다(Yin *et al*., 2015). 근육투여 경로는 위장관을 통과하지 않고, 바로 전신혈관계 내로 흡수되어 근육 외 부위에 주사를 하였을 때보다 약물의 효과가 더 빠르게 나타나는 투여방법이다(Joo and Sohng, 2010; Hodge *et al*., 2021). Amprolium은 경구투여 경로 시 효율적인 약품(effective drug)으로 알려져 있으며, 쿠도아충의 기생 장소가 넙치의 근섬유에 제한적이라는 점을 감안하여 예비실험에서 경구투여 방법 및 근육주사 방법을 실시하였다(Yokoyama *et al*., 2004). 사료환 제작(amprolium 1,000 및 2,000 mg/ kg 용량) 및 경구투여용 존데(amprolium 3,000 및 5,000 mg/kg 용량; 메틸렌블루 첨가)를 사용하여 경구투여를 실시하였다. 사료환 형태로 경구투여 한 후 24시간 이내 그리고 존데를 이용한 경우 투여한 후 1시간 이내 수조에서 뱉어낸 사료 덩어리 혹은 메틸렌블루를 확인할 수 있었다. 단, 존데를 사용한 실험군의 넙치를 해부한 결과 위, 장 부위까지 염색된 것을 관찰하였고, 존데를 이용한 투여로 장에서 약물이 어느정도 도달한 것으로 판단할 수 있었으나, 약물의 흡수 정도를 파악하기 어려워 경구투여에 의한 급성독성시험은 진행하지 않았다(data not shown). Amprolium 은 경구 투여 시, 장내로 흡수되어 신장을 경유하여 몇 시간 내로 배출되며 낮은 생체이용률(bioavailability)을 가진다. 본 실험 결과에서는 투여 경로 방법의 차이는 있으나, 수생에서 서식하는 넙치는 amprolium에 대해 닭과 쥐에 비해 독성이 강한 것으로 판단되었다.

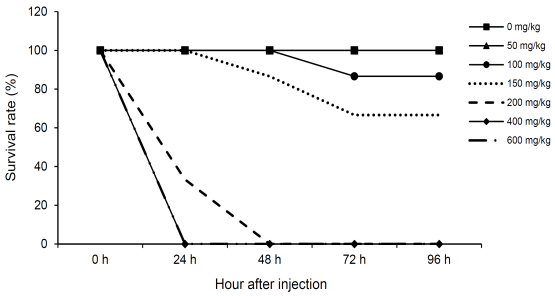

Fig. 1. Survival rate of olive flounder, *Paralichthys olivaceus* exposed to amprolium hydrochloride.

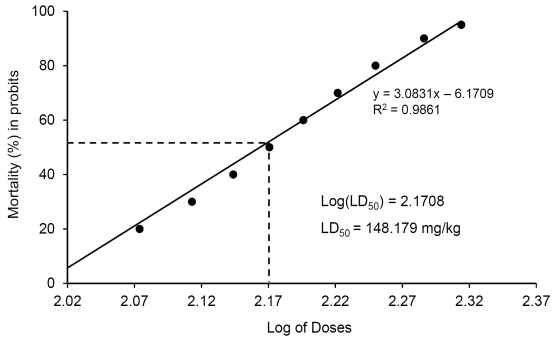

Fig. 2. Probit analysis for acute LD_{50} determination of amprolium hydrochloride in olive flounder, *Paralichthys olivaceus* after 96 hours.

혈액생화학적 조사

어류의 혈장 성분은 유해물질의 노출에 의한 대사 장애의 수준을 판단할 수 있는 중요한 지표로 사용된다(Khattak and Hafeez, 1996; Hwang *et al.,* 2013). 혈액생화학적 조사에서는 GOT, GPT, ALP, BUN, TCHO 및 TP를 측정하였다(Table 1). GOT 수치는 80 mg/kg 용량구간에서만 대조구에 비해 1일차 및 3일차까지 최고수치를 나타내었으나, 시

Table 1. The effect of amprolium hydrochloride on hematological parameter in olive flounder

Parameters	Period (Day)	Amprolium hydrochloride Dose (mg/kg)			
		0	20	40	80
GOT (U/L)	1	30.6±4.9^{a}	35±2^{ab}	37±8.7^{ab}	44.6±2.8^{b}
	3	33.3±6.4^{a}	33.6±5.5^{a}	26.3±6.6^{a}	50±13^{b}
	7	17.6±2^{a}	19±4.3^{a}	29.3±2^{a}	27±1^{a}
	14	25.3±11.9^{a}	15±1.7^{a}	18.6±7.6^{a}	15±4.3^{a}
	28	17.3±5.6^{a}	22.6±1.5^{a}	15±1^{a}	22.6±5.5^{a}
GPT (U/L)	1	12.6±1.5^{b}	12±2^{ab}	9±0^{a}	10.3±2^{ab}
	3	7.6±2^{a}	8.6±1.5^{a}	8.6±1.5^{a}	8.6±5.5^{a}
	7	4.6±1.^{1a}	6.3±2.3^{ab}	12±5.5^{b}	11.6±0.5^{b}
	14	9.6±1.1^{b}	8±1^{ab}	7.3±0.5^{a}	6.3±1.5^{a}
	28	16±4.3^{bc}	18.6±1.5^{c}	12.6±1.1^{ab}	8.3±1.5^{b}
BUN (mg/dl)	1	5.3±0.6^{ab}	4.8±0.7^{ab}	4.1±0.7^{a}	6.7±1.9^{c}
	3	4.9±0.4^{a}	4.6±0.2^{a}	5±0.6^{a}	6.1±0.3^{b}
	7	6.1±1.4^{ab}	5.1±0.1^{a}	7.2±1.3^{b}	7.7±0.6^{b}
	14	7.2±2.7^{a}	6.8±1.8^{a}	6.2±1.4^{a}	6.7±1.8^{a}
	28	7.7±1.9^{a}	7.2±1.9^{a}	9.6±1.1^{a}	8.4±4.2^{a}
ALP (U/L)	1	368.6±46^{b}	354±63.1^{b}	225.3±23^{a}	181.6±25.4^{a}
	3	298±35.5^{b}	247.6±10.9^{ab}	230±4.5^{a}	234±38.1^{a}
	7	233.6±73.1^{a}	287±28.6^{a}	427.3±94.2^{b}	328.3±17.2^{ab}
	14	276.3±67.8^{a}	231±35.9^{a}	263.6±31.4^{a}	304.3±93.5^{a}
	28	208±64.9^{ab}	199.6±9^{ab}	242±30.2^{b}	167.6±12.8^{a}
TCHO (mg/dl)	1	154±9.8^{a}	176±35.3^{a}	188±118.7^{a}	141.5±48.7^{a}
	3	139±4.2^{a}	169.5±14.4^{a}	137.5±6.3^{a}	148.5±4.9^{a}
	7	145±25.6^{a}	182.3±9.9^{a}	153.5±31.8^{a}	200.5±17.7^{a}
	14	148.5±34.6^{a}	15.5±31.8^{a}	135.5±47.3^{a}	142.5±4.9^{a}
	28	125.5±7.8^{a}	185.5±9.2^{a}	142.5±23.3^{a}	165±12.7^{a}
TP (g/dl)	1	4.2±0.1^{abc}	4.2±0.1^{abc}	4.7±0.7^{c}	4.3±0.1^{abc}
	3	4.6±0.1^{bc}	4.7±0.4^{c}	4±0.2^{abc}	4.2±0.1^{abc}
	7	4.35±0.2^{abc}	3.3±0^{abc}	4.7±0^{c}	4±0.1^{abc}
	14	3.05±0.2^{a}	4±0.8^{abc}	3.2±0.1^{ab}	3.4±0.5^{abc}
	28	3.7±0^{abc}	3.8±0.2^{abc}	3.7±1^{abc}	3.9±0.1^{abc}

GOT, Glutamic oxalacetic transaminase; GPT, Glutamic pyruvate transaminase; ALP, Alkaline phosphatase; BUN, Blood urea nitrogen; TCHO, Total cholesterol; TP, Total protein

간이 경과함에 따라 대조군과 유사하게 감소하였다 (Table 1). GPT 수치는 7일차에 40 및 80 mg/kg 그룹에서 대조군에 비해 유의적인 상승을 확인하였으며, GOT 수치보다 낮은 범위의 활성을 유지하였다(Table 1). 일반적으로 GOT 및 GPT는 간, 심장, 신장 및 근육 등 기관의 세포내에 존재하는 non-plasma-specific enzyme에 속한다(Casillas *et al*., 1982; Shahsavani *et al*., 2010). 간손상 지표인 GOT는 급성 간괴사(acute liver necrosis)에 의해 상승되거나, 연어과 어류에서는 신장석회증(nephrocalcinosis)에 의해서도 상승되는 것으로 보고되었다. 이에 반해 GOT에 비해 낮은 활성을 가지는 GPT는 거의 전적으로 간 조직에 존재하고 있어 신뢰도 높은 간손상지표로 활용된다(Kamath, 1996). 본 연구에서 amprolium hydrochloride를 단회 근육주사를 실시하여 주사투여 후 3일까지 GOT 수치는 유의적인 상승을 보였으며, GOT 수치가 GPT 수치에 비해 비교적 높은 것으로 확인되었다. 이러한 결과

는 amprolium hydrochloride투여가 간 손상 뿐 만 아니라 근육 조직 등에도 영향을 일으켰을 가능성을 말해주고 있다. GOT 및 GPT 활성은 20과 40 mg/kg 용량구간에서는 대조구와는 유의적인 차이를 나타내지 않았다. 이전 연구에서 넙치에 Tiamulin 항생제를 근육주사하였을 때, GOT가 GPT보다 높은 수치를 나타내었으며, 병리학적 소견에서도 간, 신장 및 근육에 심각한 손상을 보고하였다(Joo *et al*., 2019). 수생 동물을 대상으로 항염증제(Ketoprofen), 식물 추출물(Swertiamarin) 혹은 항말라리아제인 Chloroquinone를 근육 혹은 정맥 주사하였을 때, 혈장에서의 GOT 및 GPT의 유의적인 증가를 보고하였다(Ramesh *et al*., 2018; Rangasamy *et al*., 2018; Perumal *et al*., 2021).

본 연구에서 간검사의 지표로 알려진 ALP는 주사투여 후 1일과 3일에서는 40과 80 mg/kg 에서 대조구에 비해 유의적으로 감소하였으며, 7일차에 40 mg/kg 에서 유의적으로 증가한 수치를 나타내었다. ALP는 간세포의 담관에 존재하고 골절 혹은 성장시에 조골세포(osteoblast)를 합성할 때 중요한 역할을 수행하며, 이상지질혈증 및 담즙산 배설 장애 등에 의한 간손상 발생시에 그 수치가 증가하여 만성 감염, 간경변 등의 이상 지표로 사용된다(Kaplan and Righetti, 1970; Ooi *et al*., 2007; Lallès, 2019). 이러한 ALP활성의 변화에 따른 수치 감소는 간손상 범위가 확장된 것으로 판단할 수 있으며, ALP의 상승은 약제 등에 의한 담즙의 배출경로의 장애 혹은 신장기능의 장애가 생겼을 가능성을 말해주고 있다(Shahsavani *et al*., 2010; Anderson *et al*., 2010). 또한 항진균제(Clotrimazole), 발암 물질(Aflatoxin B)를 근육주사한 경우 ALP의 유의적인 증가를 보고하였으며, 이는 각 약물의 독성으로 인해 간 조직의 손상으로 인한 효소 활성의 증가로 판단된다고 보고하였다(El-Sayed and Khalil, 2019; Melefa *et al*., 2020). 그러나 amprolium LD_1 값 즉, 실험동물에 투여하였을 때 실험동물의 1%가 죽는 검체투여량인 66.263 mg/kg의 약 1/3정도에 해당하는 용량구간인 20 mg/kg 에서 실험기간동안 혈청내 효소의 활성은 대조구와 유의적인 변화를 나타내지 않았다(Table 1). GOT 활성도 주사투여 후 7일차에는 모든 용량구간에서 대조군과 유의차를 보이지 않았다. 이러한 결과는 amprolium hydrochloride의 단독투여는 간, 신장, 근육 조직에 영향을 주었으나 시간이 경과함에 따라 혈중 간 기능효소의 활성이 회복되는 것으로 판단되었다.

본 연구에서 BUN 수치는 1일과 3일차 80 mg/kg 용량구간과 7일차에 40 및 80 mg/kg 구간에서 대조구에 비해 유의적인 증가를 나타내었다(Table 1). 생체 내에서는 일련의 생화학적 단계를 통해 단백질 대사의 폐기물인 질소가 요소로 전환된다(Batshaw *et al*., 1982; Gropman *et al*., 2007). 이 요소는 신장을 통해 배설되는데 이때 혈액의 요소질소 농도를 확인함으로써 신장의 기능성을 간접적으로 확인할 수 있다. BUN 수치가 높다면 급성 혹은 만성 신장 질환 등 신장 기능에 이상이 있을 수 있으며, 이외에도 간접적인 영향으로 스트레스와 같은 원인에 의해 BUN 수치는 증가할 수 있다(Peters *et al*., 1997; Roche and Boge, 2000). BUN 수치는 고농도에서 유의적인 차이를 보였으며 이러한 결과를 바탕으로 amprolium가 넙치의 간 조직뿐 아니라 신장 조직에서도 영향을 나타냈을 것으로 판단된다. 중금속에 노출된 나일틸라피아(*Oreochromis niloticus*)의 BUN 수치가 유의하게 증가함을 보고하였으며, 이러한 증가는 어류의 주요 삼투조절기관인 신장 기능장애를 예측할 수 있다고 보고하였다(Öner *et al*., 2008). 신장에서의 요소 배출이 원활하게 이루어지지 않아서 조직학적 조사에서 관찰된 삼투조절 기능 장애로 인한 부종 소견과도 연관 지을 수 있는 것으로 생각된다. 이에 대한 자세한 경향을 확인하기 위해서 추가적인 구명이 필요할 것이다.

조직학적 변화

독성을 평가할 수 있는 주요 장기인 간과 신장에 대해 병리조직학적 조사를 실시하였다. 간 조직에서는 특이적인 조직변화가 관찰되지 않았지만, 신장 조직에서는 대조구를 비롯하여 실험구에서 melanomacrophage center (MMC)가 관찰되었다(Fig. 3). 대조구 28일차의 간조직에서 간실질세포에 지방성분으로 차 있었고, 조직변화가 보이지 않았다. 신장조직에서는 대조구를 비롯하여 실험구(20, 40, 80 mg/kg, 7D, 14D, 28D)에서 melanomacrophage

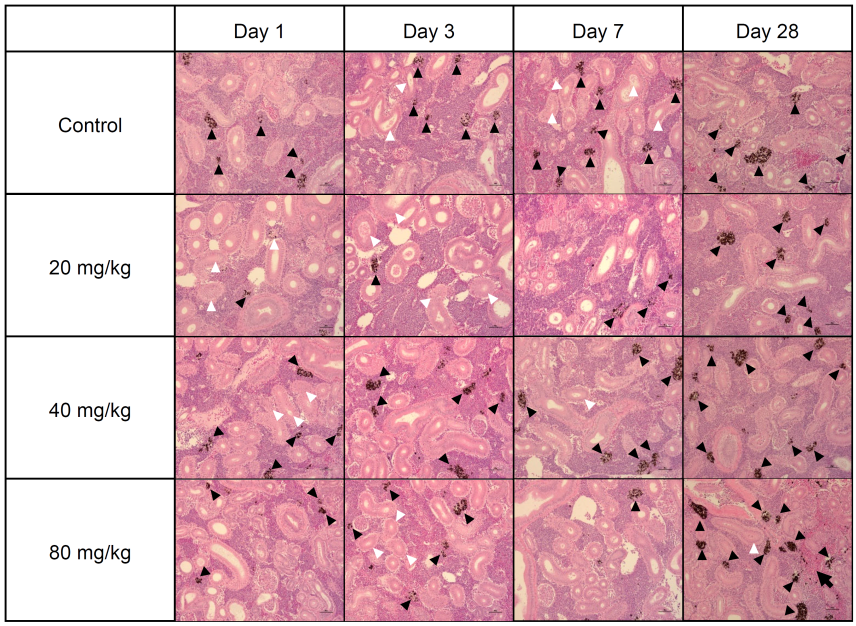

Fig. 3. The histopathology analysis of olive flounder *Paralichthys olivaceus* in the renal tissues. Existence MMC at the concentration of control on day1. Existence MMC at the concentration of control on day3. Existence edema at the concentration of control on day7. Existence MMC and edema at the concentration of control on day28. Existence MMC and edema at the concentration of 20 mg/kg on day1. Existence MMC and edema at the concentration of 20 mg/kg on day3. Existence MMC at the concentration of 20 mg/kg on day7. Existence MMC at the concentration of 20 mg/kg on day28. Existence MMC and edema at the concentration of 40 mg/kg on day1. Existence MMC at the concentration of 40 mg/kg on day3. Existence MMC and edema at the concentration of 40 mg/kg on day7. Existence MMC at the concentration of 40 mg/kg on day28. Existence MMC at the concentration of 80 mg/kg on day1. Existence MMC and edema at the concentration of 80 mg/kg on day3. Existence MMC at the concentration of 80 mg/kg on day7. Existence MMC and edema at the concentration of 80 mg/kg on day28. (▲-MMC; △-edema; ↖-decrease of RBC)

center (MMC)가 확인되었다(Fig. 3). 또한 신장의 세뇨관 상피조직에서는 20 mg/kg, 1일차에서부터 부종이 관찰되었다(Fig. 3). MMC는 경골어류의 조직 내에서 관찰되는 특징적인 대식세포의 집합체를 지칭하며, MMC의 형태 및 크기는 매우 다양하고 황색 내지 황갈색의 각종 색소를 함유하고 있다. 이러한 MMC는 조혈 및 방어기작과 깊은 연관성을 갖는 임파조혈장기에 축적되며 그 축적량도 매우 다양하다고 알려져 있다(Steinel and Bolnick, 2017). 이외에도 MMC는 비면역기능과도 연관되어 있는 것으로 보고되었는데 어류의 생활사 및 환경 요인에 따라 달라질 수 있으며, 특히 자연에서 서식하는 어류보다 양식어류의 비장과 신장에서 많은 MMC의 존재가 확인되었다(Montero *et al*., 1999; Kurtović *et al*., 2008; Steinel and Bolnick, 2017). 본 연구를 시작하기에 앞서 병성감정을 통해 질병유무를 검사하고 건강한 넙치를 대상으로 실험을 실시하였으므로 대조구에서의 MMC 관찰은 감염성 질병보다는 먹이를 급이하지 않고 진행된 실험으로 인한 스트레스로 판단된다. 신장조직의 세뇨관 상피세포에서 관찰된 부종소견은 신장의 실질세포 내 수분이 많아져서 세포질 부분이 위축됨으로써 염색이 잘 되지 않는 개체도 관찰되었다. Amprolium은 비교적 독성이 낮고 가격이 저렴하여 가금류에서는 널리 사용되는 약품으로써 신장에 대한 독성은 보고된 바가 거의 없다.

본 연구에서는 넙치의 쿠도아충 구제 후보물질로써 amprolium hydrochloride의 급성독성과 체내

안전성 조사를 실시하였다. *In vitro* 실험에서 *K. septempunctata*의 amprolium에 노출되었을 경우 포자의 크기가 약 20% 감소하였으며, 920 μg/ml에 48시간 배양 후 생존율이 18%로 감소하였다(Ahn *et al.,* 2017). 이러한 결과는 점액포자충의 일종인 쿠도아충의 구제후보물질로서의 가능성을 보여주었다. 일반적으로 amprolium은 독성이 약하다고 알려져 있는 약품이지만, 본 실험결과에서는 넙치에 대해서는 쥐에 비해 상대적으로 독성이 강한 것으로 확인되었다. Amprolium의 단회투여로 넙치의 간 및 근육조직에 일시적인 영향을 미치는 것으로 나타났으나, 시간이 경과함에 따라 혈청효소의 활성이 대조구와 유의적인 변화가 없는 수치로 회복됨에 따라 간조직의 기능이 회복되는 것으로 판단되었다. 가금류인 닭에 경구투여한 경우, 생체이용률은 낮으나, 흡수된 양은 광범위하게 분포되고 신속하게 제거된다(Anadon and Martinez, 2014). 산란계(laying hens)에 투여된 amprolium은 알(egg)에 축적되고, 투여가 중단된지 10일 혹은 그 이상에서도 잔류가 확인되는 것을 알려져 있다(Kan *et al*., 1989). 약물 투여에 의한 안전성 연구를 진행하기 위해서는 넙치에 대한 간 혈청효소의 정상적인 생리학적 지표를 설정하는 추가적인 연구도 필요한 것으로 사료된다. 또한, 혈액화학적 및 조직학적 분석을 통해서 amprolium 이 약품의 배설기관인 신장조직에 영향을 미치는 것으로 판단하였으나, 보다 정확한 정보를 확보하기 위해서 추가적인 검토가 필요할 것으로 판단된다. 본 실험에서 시도된 용량구간이 넙치 내 존재하는 쿠도아충에 대한 치료적 효과의 여부와 단회투여가 아닌 반복투여에 통한 추가적인 연구가 필요하며 약물의 병원체에 대한 효과를 구체화하기 위해서는 수생동물에서의 약품 투여경로에 대한 지속적인 검토도 필요하다.

요 약

본 연구에서는 넙치(*Paralichthys olivaceus*, average weight 230.27 g; average length 27.99 cm)에서 amprolium hydrochloride의 주사 투여에 따른 급성 독성을 평가하기 위해 50, 100, 150, 200, 400, 600 mg/kg 용량으로 설정하고 단회주사투여한 결과 LD_{50} 값은 148.18 mg/kg이었다. 또한 약물을 주사투여한 후 1, 3, 7, 14, 28일째에 혈액학적 분석을 실시한 결과 GOT 수치는 80 mg/kg 용량구간에서만 대조구에 비해 1일차 및 3일차까지 최고수치를 나타내었으며, BUN 수치는 1일과 3일차 80 mg/kg 용량구간과 7일차에 40 및 80 mg/kg 구간에서 대조구에 비해 유의적인 증가를 나타내었다. 추가적으로 조직학적 변화를 확인한 결과 7, 14, 28일차, 20, 40, 80 mg/kg 용량 구간에서 신장 조직에서 melanomacrophage center와 부종이 관찰되었다. 결과적으로 amprolium hydrochloride 주사 투여는 넙치에서 독성을 나타내기 때문에 넙치의 생체 내 실험에서 여러가지 악영향을 미치는 것으로 보아 상당한 독성이 있는 것으로 판단된다.

사 사

이 논문은 국립수산과학원(P2023202, 넙치쿠도아충 저감화 연구)의 지원에 의해 진행되었음.

References

Ahn, M., Won, S., Kang, B., Gong, P., Yoo, E., Dharaneedharan, S. and Jang, Y.: In vitro effect of two commercial anti-coccidial drugs against myxospores of Kudoa septempunctata genotype ST3 (Myxozoa, Multivalvulida). Parasite., 24, 2017.

Anadon, A. and Martinez-Larranaga, MR.: Veterinary Drugs Residues: Coccidiostats. Encyclopedia of food safety, vol. 3, pp. 63-75, Motarjemi Y, Academic Press, Amsterdam, 2014.

Anderson, E.T., Stoskopf, M.K., Morris Jr, J.A., Clarke, E.O. and Harms, C.A.: Hematology, plasma biochemistry, and tissue enzyme activities of invasive red lionfish captured off North Carolina, USA. J. Aquat. Anim. Health., 22(4): 266-273, 2010.

Athanassopoulou, F., Pappas, I.S. and Bitchava, K.: An overview of the treatments for parasitic disease in Mediterranean aquaculture. Options. Méditerr. Ser. A., 86: 65-83, 2009.

Batshaw, M.L., Brusilow, S., Waber, L., Blom, W., Brubakk, A.M., Burton, B.K., and Schafer, I.A.: Treatment of inborn errors of urea synthesis: activation of alternative pathways of waste nitrogen synthesis

and excretion. NEW. ENGL. J. Med., 306(23): 1387-1392, 1982.

Bauchop, T. and King, L.: Amprolium and thiamine pyrophosphotransferase. Adv. Appl. Microbiol., 16: 961, 1968.

Bernet, D., Schmidt, H., Meier, W., Burkhardt-Holm, P. and Wahli, T.: Histopathology in fish: proposal for a protocol to assess aquatic pollution. J. Fish. Dis., 22: 25-34, 1999.

Canton, J.H. and Van Esch, G.J.: The short-term toxicity of some feed additives to different freshwater organisms. Bull. Environ. Contam. Toxicol., 15: 720-725, 1976.

Casillas, E., Sundquist, J., and Ames, W.E.: Optimization of assay conditions for, and the selected tissue distribution of, alanine aminotransferase and aspartate aminotransferase of English sole, Parophrys vetulus Girard. J. Fish Biol., 21(2): 197-204, 1982.

Directive, C: amending Directive 70/524/EEC concerning additives in feedingstuffs. Off. J. Eur. Comm. L, 235:39-58, 1996

EFSA Panel on Biological Hazards (BIOHAZ), Koutsoumanis, K., Allende, A., Alvarez-Ordóñez, A., Bolton, D., Bover-Cid, S., Chemaly, M., Davies, R., De Cesare, A., Herman, L., Hilbert, F., Lindqvist, R., Nauta, M., Ru, G., Simmons, M., Skandamis, P., Suffredini, E., Andersson, D.I., Bampidis, V., Bengtsson-Palme, J., Bouchard D, Ferran A, Kouba M, López Puente S, López-Alonso M, Nielsen SS, Pechová A, Petkova M, Girault S, Broglia A, Guerra B, Innocenti ML, Liébana E, López-Gálvez G, Manini P, Stella P and Peixe, L.: Maximum levels of cross-contamination for 24 antimicrobial active substances in non-target feed. Part 3: Amprolium. EFSA journal. EFSA. J., 19(10): e06854, 2021.

Elkin, N.: PoultryMed, 2010.

El-Sayed, Y.S. and Khalil, R.H.: Toxicity, biochemical effects and residue of aflatoxin B1 in marine water-reared sea bass (Dicentrarchus labrax L.). Food. Chem. Toxicol., 47(7), 1606-1609, 2019.

Funk, V.A., Olafson, R.W., Raap, M., Smith, D., Aitken, L., Haddow, J.D. and Miller, K.M.: Identification, characterization and deduced amino acid sequence of the dominant protease from Kudoa paniformis and K. thyrsites: a unique cytoplasmic cysteine protease. Comp. Biochem. Physiol. Biochem. Mol. Biol., 149: 477-489, 2008.

Gropman, A.L., Summar, M. and Leonard, J.V.: Neurological implications of urea cycle disorders. J. Inherit. Metab. Dis., 30:865-879, 2007.

Hodge, D., Back, D.J., Gibbons, S., Khoo, S.H. and Marzolini, C.: Pharmacokinetics and drug–drug interactions of long-acting intramuscular cabotegravir and rilpivirine. Clin. Pharmacokinet., 60:835-853, 2021.

Hwang, U.K., Kang, J.C. and Kim, J.H.: TBT 노출에 따른 돌돔, *Oplegnathus fasciatus*의 성장 및 혈액 성분의 변화. 한국어병학회지, 26:219-229, 2013.

Hyatt, M.W., Waltzek, T.B., Kieran, E.A., Frasca Jr, S. and Lovy, J.: Diagnosis and treatment of multi-species fish mortality attributed to Enteromyxum leei while in quarantine at a US aquarium. Dis. Aquat. Organ., 132:37-48, 2018.

Joo, G.E and Sohng, K.Y.: 전산화 단층촬영을 이용한 한국 성인의 둔부 피하지방두께 측정: 근육주사 바늘길이 산정을 위한 기초조사. *Journal of Korean Academy of Nursing*, *40*(2):247-254, 2010.

Joo, M.S., Kim, B.S., Kim, D.H., Lee, J.H., Seo, J.S., Kwon, M.G. and Park, C.I.: Tiamulin 항생제가 Streptococcus parauberis KSP28에 감염된 넙치 (*Paralichthys olivaceus*)에 나타내는 치료효과와 부작용. 수산해양교육연구, *31*(6), 1592-1606, 2019.

Kamath, P.S.: Concise Review for Primary-Care Physicians. Mayo. Clin. Proc., 71: 1089-1095, 1996.

Kan, C.A., van Leeuwen, W. and van Gend, H.W.: Amprolium residues in eggs following administration of amprolium/ethopabate in laying hens and breeding hens. Tijdschr. Diergeneeskd., 114(2): 76-82, 1989.

Kaplan, M.M. and Righetti, A.: Induction of rat liver alkaline phosphatase: the mechanism of the serum elevation in bile duct obstruction. J. Clin. Invest., 49: 508-516, 1970.

Khattak, I.U.D., and Hafeez, M.A.: Effect of malathion on blood parameters of the fish, Cyprinion watsoni. Pak. J. Zool., 28(1): 45-49, 1996.

Kudo, G., Barnett, H.J. and Nelson, R.W.: Pacific whiting, merluccius productus, fillets with. Fish. Bull., 85: 745, 1987.

Kurtović, B., Teskeredžić, E. and Teskeredžić, Z.: Histological comparison of spleen and kidney tissue from farmed and wild European sea bass (Dicentrarchus labrax L.). Acta Adriat., 49(2): 147-154, 2008.

Lallès, J.P.: Biology, environmental and nutritional modulation of skin mucus alkaline phosphatase in fish: A review. Fish Shellfish Immunol., 89: 179-186, 2019.

Matsukane, Y., Sato, H., Tanaka, S., Kamata, Y. and Sugita-Konishi, Y.: *Kudoa septempunctata* n. sp. (Myxosporea: Multivalvulida) from an aquacultured olive flounder (Paralichthys olivaceus) imported from Korea. J. Parasitol. Res., 107: 865-872, 2010.

Mcdougald L.R. and REID W.M.: Coccidiosis. In Diseases of Poultry, pp.865-883, 10th ed., Iowa State University Press, Ames, Calnek, B.W., 1997.

Melefa, T.D., Mgbenka, B.O., Aguzie, I.O., Andong, F.A., Nwakor, U. and Nwani, C.D.: Morphological, haematological and biochemical changes in African catfish Clarias gariepinus (Burchell 1822) juveniles exposed to clotrimazole. Comp. Biochem.: Toxicol. Pharmacol., 236, 108815, 2020.

Montero, D., Blazer, V.S., Socorro, J., Izquierdo, M.S. and Tort, L.: Dietary and culture influences on macrophage aggregate parameters in gilthead seabream (Sparus aurata) juveniles. Aquac., 179(1-4): 523-534, 1999.

Moraes, J.O., Rodrigues, S.D.C., Pereira, L.M., Medeiros, R.D.C.N., de Cordova, C.A.S. and de Cordova, F.M.: Amprolium exposure alters mice behavior and metabolism in vivo. Animal. Model. Exp. Med., 1: 272-281, 2018.

Öner, M., Atli, G. and Canli, M.: Changes in serum biochemical parameters of freshwater fish Oreochromis niloticus following prolonged metal (Ag, Cd, Cr, Cu, Zn) exposures. Environ. Toxicol. Chem., 27(2), 360-366, 2008.

Ooi, K., Shiraki, K., Morishita, Y., Nobori, T.: High-molecular intestinal alkaline phosphatase in chronic liver diseases. J. Clin. Lab. Anal., 21:133-139, 2007.

Perumal, S., Gopal Samy, M.V. and Subramanian, D.: Developmental toxicity, antioxidant, and marker enzyme assessment of swertiamarin in zebrafish (Danio rerio). J. Biochem. Mol. Toxicol., 35(9), e22843, 2021.

Peters, M.M., Jones, T.W., Monks, T.J. and Lau, S.S.: Cytotoxicity and cell-proliferation induced by the nephrocarcinogen hydroquinone and its nephrotoxic metabolite 2, 3, 5-(tris-glutathion-S-yl) hydroquinone. J. Carcinog., 18(12): 2393-2401, 1997.

Rangasamy, B., Hemalatha, D., Shobana, C., Nataraj, B. and Ramesh, M.: Developmental toxicity and biological responses of zebrafish (Danio rerio) exposed to anti-inflammatory drug ketoprofen. Chemosphere, 213, 423-433, 2018.

Ramesh, M., Anitha, S., Poopal, R.K. and Shobana, C.: Evaluation of acute and sublethal effects of chloroquine (C18H26CIN3) on certain enzymological and histopathological biomarker responses of a freshwater fish Cyprinus carpio. Toxicol. Rep., 5, 18-27, 2018.

Roche, H. and Bogé, G.: In vivo effects of phenolic compounds on blood parameters of a marine fish (*Dicentrarchus labrax*). Comp. Biochem. Physiol. C., 125: 345-353, 2000.

Shahsavani, D., Mohri, M. and Gholipour Kanani, H.: Determination of normal values of some blood serum enzymes in Acipenser stellatus Pallas. Fish physiol. Biochem., 36:39-43, 2010.

Shim, J.D., Hwang, S.D., Jang, S.Y., Kim, T.W. and Jeong, J.M.: Monitoring of the mortalities in oliver flounder (*Paralichthys olivaceus*) farms of Korea. J. Fish. Dis., 3: 29-35, 2019.

Sitjà-Bobadilla, A.: Can Myxosporean parasites compromise fish and amphibian reproduction?. Proc. R. Soc. Lond. B. Biol. Sci, 276: 2861-2870, 2009.

Steinel, N.C. and Bolnick, D.I.: Melanomacrophage centers as a histological indicator of immune function in fish and other poikilotherms. Front. Immunol., 8: 827, 2017.

Yin, J., Collier, A.C., Barr, A.M., Honer, W.G. and Procyshyn, R.M.: Paliperidone palmitate long-acting injectable given intramuscularly in the deltoid versus the gluteal muscle: are they therapeutically equivalent?. J. Clin. Psychopharmacol., 35(4): 447-449, 2015.

Yokoyama, H., Funaguma, N. and Kobayashi, S.: In vitro inactivation of Kudoa septempunctata spores infecting the muscle of olive flounder Paralichthys olivaceus. Foodborne Pathog. Dis., 13(1), 21-27, 2016.

Yokoyama, H., Whipps, C.M., Kent, M.L., Mizuno, K. and Kawakami, H.: Kudoa thyrsites from Japanese flounder and Kudoa lateolabracis n. sp. from Chinese sea bass: causative myxozoans of post-mortem myoliquefaction. Fish Pathol., 39(2), 79-85, 2004.

Yokoyama, H., Yanagida, T and Shirakashi, S.: Kudoa ogawai n. sp.(Myxozoa: Multivalvulida) from the trunk muscle of Pacific barrelfish Hyperoglyphe japonica (Teleostei: Centeolophidae) in Japan. Parasitol. Res., 110, 2247-2254, 2012.

Yoshimura, H. and Endoh, Y.S.: Acute toxicity to freshwater organisms of antiparasitic drugs for veterinary use. Environ. Toxicol. Chem., 20: 60-66, 2005.

동물용의약품등 편람: 한국동물약품협회, 2001.

Manuscript Received : Apr 26, 2023
Revised : Jun 01, 2023
Accepted : Jun 08, 2023